



Figur 1. Amerikansk hummer (*Homarus americanus*, "Amanda" fra Larvik) med skallsyke, lesjoner karakteristisk for epizootic shell disease (mai 2010).

American lobster (*Homarus americanus*) captured off south-eastern Norway with lesions characteristic for epizootic shell disease.

Skallsyke hos hummer

24 hummere tatt i Norge er verifisert som amerikanske (*Homarus americanus*) vha. DNA-analyser (1999–2010). I tillegg er det identifisert fem fra Sverige og en fra Danmark. Disse er trolig levende-importerte individer som er blitt ulovlig satt ut eller har rømt. Flere individer har hatt skallforandringer typiske ved skallsyke (shell disease), en alvorlig sykdomstilstand hos hummer i USA.

EGIL KARLSBAKK (egil.karlsbakk@imr.no), ANN CATHRINE BÅRDSGJÆRE EINEN, EVA FARESTVEIT, INGRID UGLENES FIKSDAL, NINA SANDLUND og ANN-LISBETH AGNALT

I 2009–2010 mottok Havforskningsinstituttet fem amerikanske hummere fanget langs norskekysten med tegn på skallsykdom. Flere av disse er holdt levende i lengre tid for å følge opp utviklingen av skallforandringene (lesjonene). Ett individ med omfattende lesjoner har gjennomgått skallskifte, og var av den grunn lesjonsfri en kort periode. Deretter begynte nye lesjoner igjen å bli synlige. Med unntak av dette individet, som fortsatt er under observasjon, er hummerne med lesjoner avlivet og tatt prøver av. Amerikansk hummer med skallsyke er funnet langs norskekysten fra Oslofjorden til Ålesund.

Ødelegger skallet

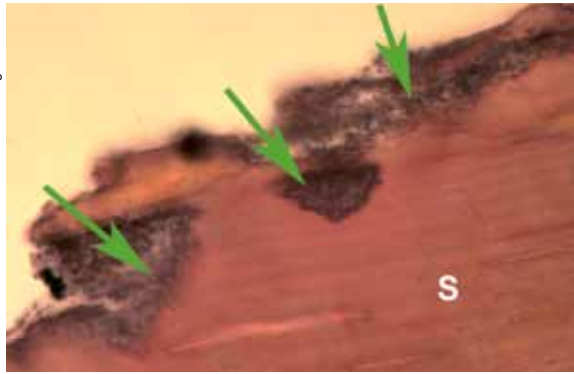
Skallødeleggelsen begynner ofte som små kraterformede brune eller svarte "brennmerker" på klørne eller ryggskjoldet. Disse vil så utvides, vanligvis uten at skallet gjennomtrenges, slik at en ser avrundede eroderte flekker i skallet. Flekkene kan bli 2–3 cm store og "flyte" sammen (figur 1). Vi finner også amerikanske hummere med oransjefargede svakt hevede områder i skallet, som også synes å representere tidlige lesjoner (figur 2).

Utvikling av skallsyke hos hummer er en gradvis og tidkrevende prosess. Det skiller mellom flere typer av sykdommen, karakterisert ved hvor lesjonene er, utseende



Figur 2. Amerikansk hummer med oransjefargede områder i skallet, trolig tidlige lesjoner.

Discoloured changes in the exoskeleton of American lobster, probably representing early lesions.



Figur 3. Snitt av skall av amerikansk hummer med skallsyke. Fordypninger med bakterier (piler) som synes å tære opp skallmaterialet (S).

A cross section of the exoskeleton of American lobster infected with shell disease. Pits with bacteria (arrows) penetrate deep into the shell material (S).

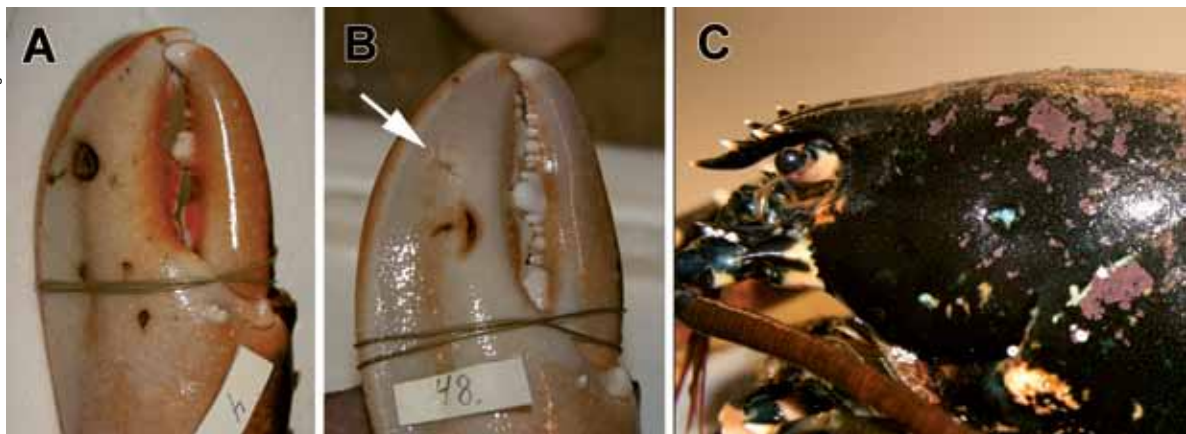
og hvor raskt de utvikles. I 1997 ble det observert en raskt utviklende variant av sykdommen, døpt epizootic shell disease (ESD), som spredte seg raskt i hummerpopulasjoner sør i New-England, USA. ESD kan utvikles i løpet av noen uker. Lesjonene starter og brer seg utover fra midtlinjen av ryggskjoldet. Hummer med skallsyke kan gjennomgå skallskifte, og blir da oftest lesjonsfrie. Hunnhummer som bærer egg skifter ikke skall i denne perioden, derfor er slike hunner særlig utsatt for å utvikle sykdommen. I kraterformede skall-lesjoner ses typisk en kjerne med dødt vev, omgitt av store mengder bakterier i direkte kontakt med skallsubstansen. Bakteriene tærer trolig opp denne (figur 3). Amerikanske studier har vist at en karakteristisk gruppe kitin-ødeleggende bakterier er til stede i skall-lesjoner, disse mistenkes å være direkte ansvarlige for sykdomstilstanden. Flere av bakterieartene som er typiske i ESD-lesjoner hos amerikansk hummer i USA er også påvist i lesjoner hos amerikansk hummer i Norge.

Skallsyke hos hummer representerer et såkalt syndrom, dvs. en kan ikke peke på et spesielt sykdomsagens (virus, bakterier etc.) som forårsaker sykdommen, men en observerer flere karakteristiske sykdomstegn. En har ikke vært i stand til å smitte uinfiserte hummer ved å holde dem sammen med syke i laboratoriet. Ukjente

miljøfaktorer er åpenbart viktige for utvikling av ESD, og både sjøtemperatur og forurensning har vært pekt på. Siden skallskiftfrekvensen påvirker lesjonenes forekomst og alvorlighetsgrad, kan redusert vekst (fødetilgang) ha betydning for innslag av ESD-hummer i ville populasjoner. Det er blitt beregnet at sykdommen var en betydelig årsak til dødelighet i de ville populasjonene av amerikansk hummer i USA (sørlige New-England), i årene etter den første påvisningen av ESD der i 1997.

Hva med europeisk hummer?

Vår lokale hummer (*Homarus gammarus*) har ofte små lesjoner på klørne, som representerer skader i skallet etter slagsmål (figur 4). Disse vil vanligvis heles etter en tid, og forsvinne etter skallskifte. Etter de første funnene av syke amerikanske hummer ved norskekysten var det naturligvis bekymring for at det var blitt introdusert en ny sykdom som også kan smitte den stedegne hummeren. Sommeren 2009–2010 ble det samlet inn og undersøkt et stort antall europeiske hummere i området Sandefjord–Larvik, hvor flere syke amerikanske hummere er fanget. Det ble da ikke registrert unormale lesjoner hos europeisk hummer. Derimot ble det funnet ti europeiske hummere med ensidige lesjoner i skjoldet over gjellene under hummerfisket høsten 2010. De fleste av disse individene var undermåls, og ble derfor satt ut igjen. En fisker så åtte tilfeller blant mer enn 900 hummer, og hadde aldri sett eller hørt om tilstanden før (figur 5). Prøver fra to slike hummere er under opparbeiding på Havforskningsinstituttet, og vil forhåpentligvis være klare i løpet av sommeren. Disse lesjonene kan synes å representere skader, men det er ingen rimelige forklaringer på hvordan de kan ha oppstått.



Figur 4. Europeisk hummer (*Homarus gammarus*) med normale skader (A, B) og påvekstorganismer (C). A og B viser skader som typisk oppstår på klørne ved slagsmål, pil i B antyder leget gammel skade. C viser påvekst med kalkalger.

*European lobster (*Homarus gammarus*) with damages considered normal (A, B), and fouling organisms attached to the lobster (C). A and B shows damages typically from claw encounters with other lobsters or crabs. Arrow in B points to an old wound.*



Figur 5. Europeisk hummer fanget høsten 2010 i Larvik-/Sandefjordsområdet, med unormal lesjon.

European lobster captured autumn 2010 off south-western Norway (Larvik–Sandefjord) with unusual lesion.